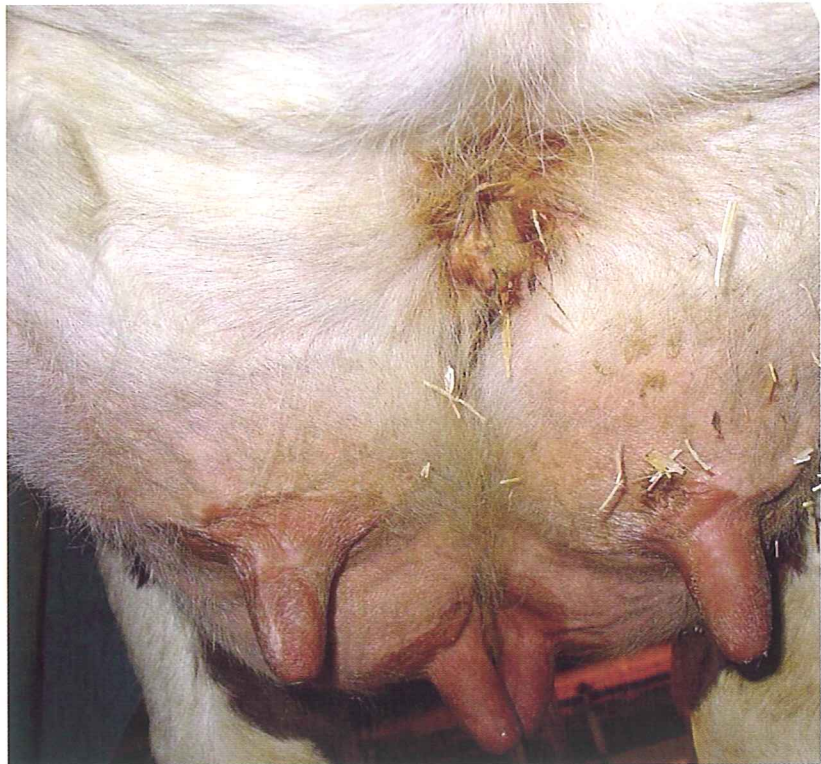


Nekrotisk dermatit framtilt på juvret hos mjölkcor

Nekrotisk dermatit vid främre anföringen av juvret har observerats oftast hos enstaka eller ett fåtal kor i vissa mjölkbesättningar. Det orsakar obehag för djuren och kan eventuellt öka risken för mastit. Det är inte känt hur vanlig denna typ av dermatit är bland svenska mjölkcor eller vilka riskfaktorer som är viktiga. I artikeln beskrivs tre fall av denna sjukdom och möjliga riskfaktorer diskuteras. Författaren efterlyser veterinärer som är intresserade av att hjälpa till med en undersökning om detta problem.



Inledning

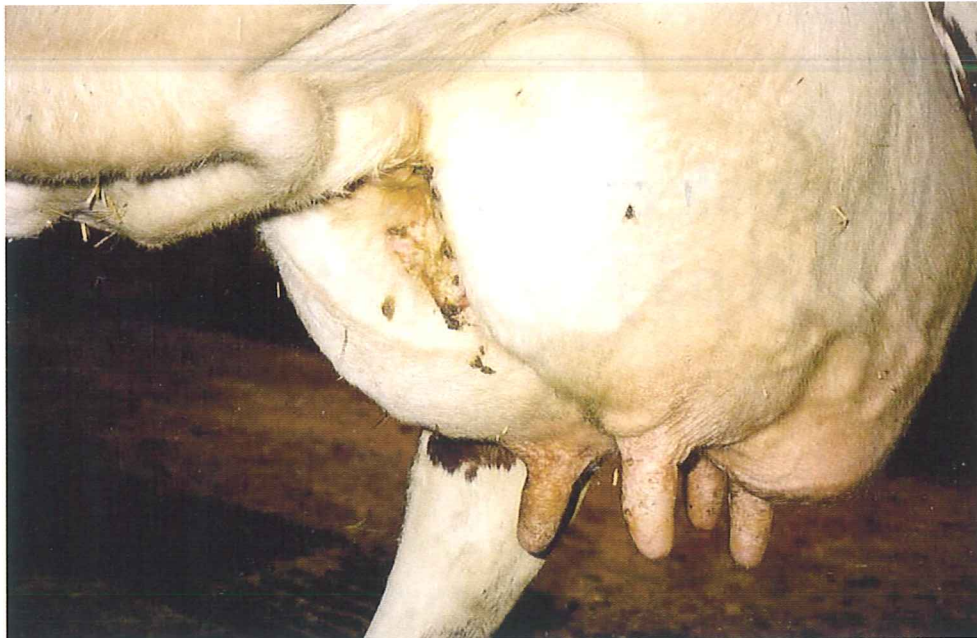
Fukteksem/sår i ljumsken mellan juvret och bakbenet är relativt vanligt bland mjölkcor och ses främst i tidig laktation hos förstakalvare med juverödem (3, 8). Vanligen ses fukteksem men i allvarliga fall kan skadan utvecklas till nekrotisk dermatit som vid enstaka tillfällen kan omfatta hela juvret.

Nekrotisk dermatit har också observerats mellan juverhalvorna vid främre anföringen av juvret både internationellt (3, 4, 9) och

nationellt (personliga meddelanden). Muntliga rapporter från svenska veterinärer berättar att enstaka eller ett fåtal djur drabbas i en besättning. Affekterade kor har oftast haft en så tydlig avgränsning mellan juverhalvorna och bukväggen att en grop har bildats framtilt på juvret. Skadan beskrivs oftast som eksemliknande med illaluktande varbildning (Figur 1). Om hudskadan rengörs ses förtjockad hud och bindväv som lätt blöder vid rengöring. Ibland har djuren klåda i området och kan

FIGUR 1. Nekrotisk dermatit framtilt på juvret hos en svensk mjölkko. Affekterade kor har oftast en tydlig avgränsning mellan juverhalvorna och bukväggen.

FIGUR 2. Juvret med grop mellan juverhalvorna vid främre anföringen till bukväggen där nekrotisk dermatit utvecklats.



- klla sig så att blodkärll brister med mer eller mindre allvarliga blödningar som följd.

OKÄND OMFATTNING BLAND SVENSKA KOR

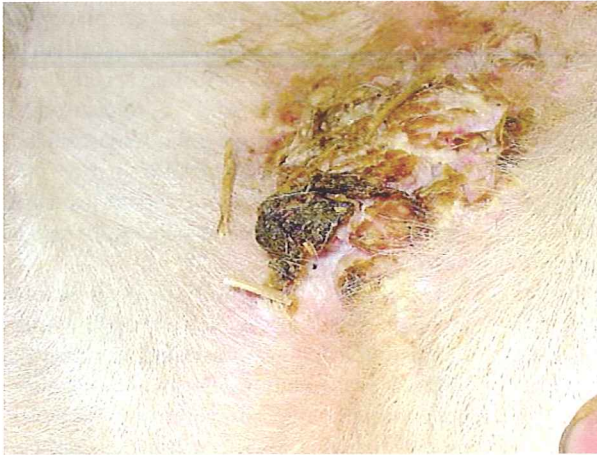Det är inte känt hur vanlig nekrotisk dermatit fram till på juvret är bland svenska kor. Det är inte heller klart vilka djur som drabbas i första hand. I utländsk litteratur anges att det, till skillnad från vid ljumsksår, är vanligare att äldre kor drabbas och att den ofta observeras i mitt- eller senlaktation (3, 4). Warnick och medarbetare (9) fann att 18 procent av korna i en besättning med 1 800 kor hade olika grad av dermatit mellan juverhalvorna i samband med ett *Sarcoptes scabiei*-utbrott. Ett år efter att skabbangreppet hade behandlats och avklingat kvarstod nekrotisk dermatit i juverklyftan hos tolv procent av korna. Även i den undersökningen var det vanligare hos äldre kor än hos förstakalvare. Problemet sågs i alla stadier av laktationen och även under sintiden, men hos förstakalvare var det mindre vanligt under de första fyra månaderna efter kalvning än senare i laktationen. Uppgifterna tyder på att patogenesen för denna typ av skada är olik den vid ljumsksår.

Nekrotisk dermatit fram till på juvret orsakas troligen av en kombination av dålig blodcirkulation och att området är instängt. Detta leder till att fukteksem bildas och om ischemin

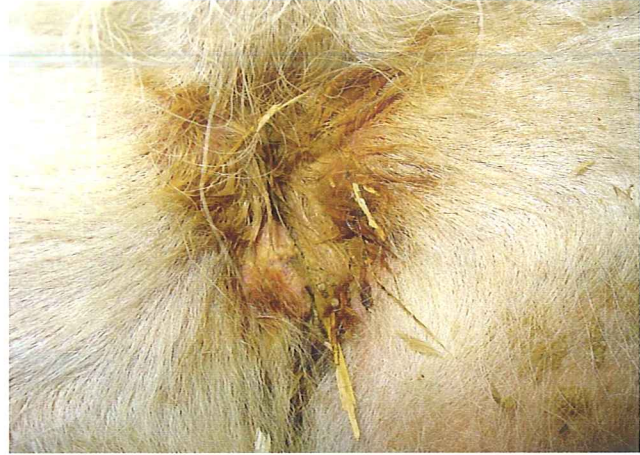förvärras kan huden nekrotiseras och i värsta fall stötas bort. Ofta blir såren sekundärinfekterade med bakterier. Det är troligt att graden av juverfyllnad och/eller juverödem påverkar uppkomsten av problemet genom att ge upphov till stas i blodkärlen. Boyer and Singleton (4) såg, i två besättningar, ett samband mellan digital dermatit och nekrotisk dermatit fram till på juvret och framlade hypotesen att smittan spreds från bakklövarna till juvret när kon ligger ner. Warnick och medarbetare (9) fann dock att kor med digital dermatit hade mindre risk att ha nekrotisk dermatit fram till på juvret. Det finns också uppgifter som tyder på att nekrotisk dermatit ibland kan ha samband med skabbinfektion (2, 9). Warnick och medarbetare (9) såg inget samband mellan mastit, kvarbliven efterbörd, interdigitalt flegmon eller djurens mjölkproduktion och förekomst av nekrotisk dermatit på juvret.

Fallbeskrivning

För att få en uppfattning om vilka infektionsagens och förändringar som man kan se i samband med nekrotisk dermatit fram till på juvret undersöktes tre SRB-kor med sådana symptom i en besättning. Korna var i andra till fjärde laktationen, i laktationsmånad två till åtta och mjölkade 25–35 kg/dag vid undersökningstillfället. Förändringarna hade enligt uppgift funnits under minst tre till fyra veck-



FIGUR 3. Nekrotisk dermatit med proliferationer och varbildning framtill på juvret hos ko.



FIGUR 4. Fukteksem med serumutsvettning och missfärgning av hår samt begynnande nekrotisk dermatit framtill på juvret hos ko.

or men det var oklart när de debuterade. En av korna hade observerats ha nekrotisk dermatit även när hon var nykalvad, vilket var fem månader före undersökningstillfället. Djuren hade inte samma mor, far eller morfar.

I alla tre fallen sågs en tydlig separation av juverhalvorna framtill med en uttalad grop där huden var skadad i ett område som varierade från 5-10 cm i diameter (Figur 2). I det förändrade området var huden förtjockad med varierande mängd proliferationer, ibland fingersvampslänkande, med tjocka sårskorpor och måttligt med var (Figur 3). Håret runt om förändringen var fuktigt och brunt (Figur 4). Det skadade området var ömt vid beröring och blödde lätt vid rengöring.

PROVTAGNING

Efter rengöring av området togs svabb- och skrapprov för bakteriologisk (både aerob och anaerob odling) och mykologisk undersökning. Proverna analyserades enligt gängse metoder vid Statens Veterinärmedicinska Anstalt, Uppsala. Skrapprov togs även för mikroskopisk undersökning av skabbförekomst. Från ett av djuren togs dessutom, efter lokalbedövning, en biopsi från det skadade området för histologisk undersökning.

Vid de bakteriologiska analyserna återfanns riklig växt av *Corynebacterium spp*, måttlig växt av *Arcanobacterium pyogenes*, sparsam växt av

Fusobacterium necrophorum och sparsam växt av α -hemolyserande streptokocker hos alla tre korna. I ett fall återfanns också sparsam till måttlig växt av *Micrococcus spp*. I inget fall kunde växt av mögel- eller jästsvampar ses eller skabbinfektion påvisas. Vid den histologiska undersökningen sågs intraepidermal vesikulopustulär dermatit. Detta yttrade sig så att epidermis var kraftigt förtjockad med hyperkeratos och parakeratos. Dessutom sågs vesikelbildningar med förekomst av inflammatoriska celler, framför allt neutrofila och eosinofila granulocyter, och ansamlingar av bakterier. Subepidermalt sågs lindrig till måttlig infiltration av lymfocyter. Inga svamp- eller parasitära strukturer kunde påvisas.

Diskussion

Resultaten från undersökningen av de tre korna visade förekomst av nekrotisk dermatit med en blandinfektion av aeroba och anaeroba bakterier, vilka är vanliga vid nekrotiska förändringar. Fynden är likartade med vad man såg i en amerikansk studie (9). Endast tre kor ingick i denna studie varför det inte går att bedöma möjliga riskfaktorer för sjukdomen. I enlighet med litteraturen (3, 4, 9) var dock de drabbade djuren äldre kor som befann sig i olika laktationsstadiet vid undersökningstillfället. I de undersökta fallen hade förändringarna troligen funnits under en längre tid. ►

- Enligt rapporter från svenska veterinärer har man i vissa besättningar sett ett ökat antal mastiter i samband med nekrotisk dermatit framtill på juvret. Bakterietillväxt av juverpatogener i såret och därmed ett ökat smittryck skulle kunna vara en förklaring till detta. *Staphylococcus aureus* och *Streptococcus dysgalactiae* är några kända juverpatogener som ofta koloniserar sår. I denna studie sågs dock ingen växt av dessa bakterietyper i de prover som togs. Warnick och medarbetare (9) kunde inte identifiera något samband mellan mastit och denna typ av dermatit i en amerikansk besättning.

RISKFAKTORER

Som nämnts tidigare är det inte känt hur vanligt nekrotisk dermatit framtill på juvret är bland svenska kor. Rapporter från fältet tyder dock på att det inte är ett alltför ovanligt fynd. Nyligen befanns 13 av 48 kor i en besättning ha tecken på lindrig till måttlig nekrotisk dermatit (opublicerade resultat). På grund av att det dels är ett djurskyddsproblem, eftersom det kan vara smärtsamt för djuret, och dels eventuellt kan leda till en ökad risk för mastit är det viktigt att minimera förekomsten av sjukdomen. För att kunna göra detta behöver vi veta mer om vilka riskfaktorer som är viktigast.

I litteraturen anges en möjlig koppling mellan nekrotisk dermatit på juvret och skabbinfektion eller digital dermatit. I Sverige är emellertid bägge dessa sjukdomar ovanliga bland mjölkkor varför det inte är troligt att detta är viktigt för svenska förhållanden. Trots att nekrotisk dermatit framtill på juvret är vanligare senare i laktationen kan juverödem vara en faktor av betydelse i vissa fall. Därför är det viktigt att förebygga att sådana uppstår, vilket kan vara lättare sagt än gjort eftersom även riskfaktorerna för juverödem är ofullständigt kända. Studier har dock visat att fetma hos kvigor vid kalvning och överutfodring av kolhydrater eller salt före kalvning kan leda till ökad risk för juverödem (3, 7). Brist på motion kan också innebära risk för sämre cirkulation i juvret med juverödem som följd.

JUVRETS FORM AV BETYDELSE

En faktor som troligen är av stor betydelse är juvrets form även om detta inte har omnämnts mycket i internationell litteratur. Korna i denna studie och i de fall som rappor-

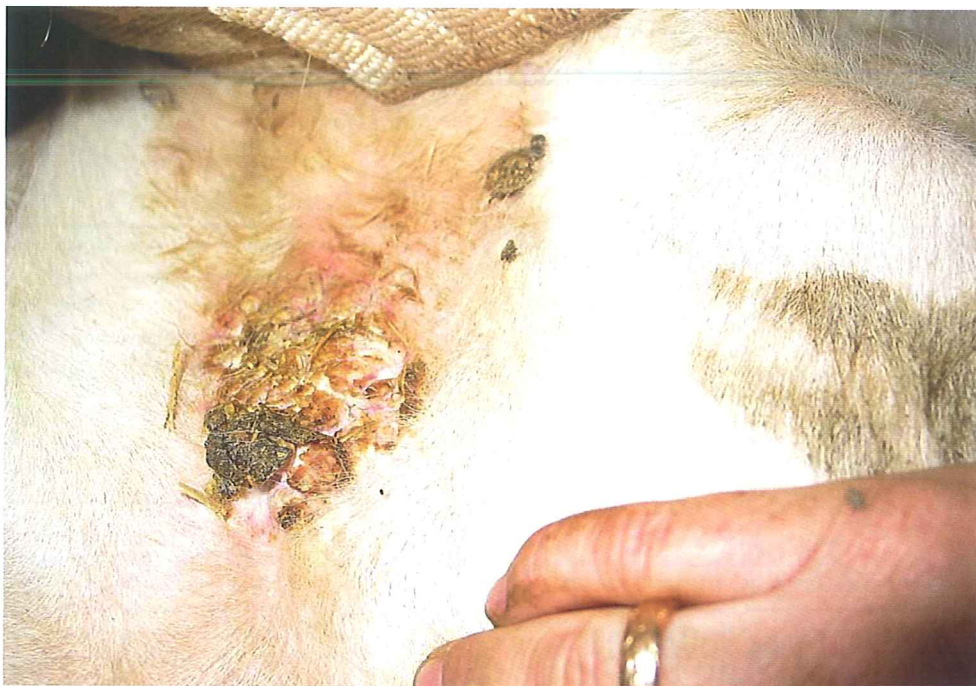terats muntligt från svenska veterinärer har haft en så välmarkerad avgränsning mellan de främre juverhalvorna och bukväggen att en grop har bildats. Denna grop innebär att en mer eller mindre lufttät miljö bildas, särskilt när kon ligger ner, vilket i kombination med en försämrade cirkulation i ett spänt juver kan öka risken för fukteksem och uppkomst av nekrotisk dermatit.

Det är inte känt hur vanlig denna juverform är bland svenska kor och i Svensk Mjölks handledning för avelsvärdering för exteriör-egenskaper (6) nämns den inte. Vid exteriörbedömning bedöms dock om juvrets anfastning till bålen är lös eller stark. I avelsarbetet strävar man mot en stark anfastning vilket innebär att vinkeln, sedd från sidan, mellan juver och bukvägg bör vara så stor som möjligt. Juveranfastningen försämras ju senare i laktationen djuret bedöms och tenderar att förbättras med stigande inkalvningsålder (5).

Andra exteriöra juveregenskaper som kan vara av betydelse är juverligament och juverbalans. I värderingen premieras ett starkt juverligament och ett juver med balans mellan fram- och bakdelarna (6). I motsats till främre juveranfastning verkar juverligamentet bli starkare ju senare i laktationen djuret bedöms (5). Detta kan vara ett resultat av att juverklyftan blir djupare eftersom juvret innehåller mindre mjölk mot slutet av laktationen och därmed blir smalare och mer sladdrigt. Ligamentet tenderar att försämrars med stigande inkalvningsålder. En stark främre juveranfastning, ett starkt juverligament samt ett grunt och inte baktungt juver ger genetiskt sett en bättre juverhälsa (1). Det är dock inte känt hur dessa egenskaper påverkar förekomsten av den juverform som predisponerar för nekrotisk dermatit framtill på juvret. Det är emellertid troligt att avel för en stark främre juveranfastning minskar risken medan ett starkt ligament åtminstone teoretiskt skulle kunna öka risken för denna typ av problem.

BEHANDLINGSREKOMMENDATION

Nekrotisk dermatit framtill på juvret kan vara ganska svårbehandlad. Rekommendationen är att tvätta rent såret ordentligt och att eventuellt skrapa bort död vävnad från sårkanterna (Figur 5). Därefter kan man applicera salva eller spray som innehåller någon antibakteriell komponent i kombination med mjukgö-



FIGUR 5. Juvversår hos ko med nekrotisk dermatit. Rekommendationen är att tvätta rent såret ordentligt och att eventuellt skrapa bort död vävnad från sårkanterna.

rande medel för att göra huden mjukare. Om djuret har feber bör det allmänbehandlas med något penicillinpreparat. Vid tidiga fall av fukteksem framtill på juvret bör man försöka torka ut huden med t ex sårpuder eller potatismjöl.

Förfrågan

Som redan nämnts vet vi inte hur vanligt nekrotisk dermatit framtill på juvret är hos svenska mjölkkor. För att bringa klarhet i detta och för att identifiera viktiga riskfaktorer under svenska förhållanden vill författaren gärna komma i kontakt med veterinärer som är intresserade av att hjälpa till med en sådan undersökning. Lämpliga fall att undersöka är till exempel besättningar där man redan observerat denna typ av skada och besättningar som är med i Individjuver. I de senare görs regelbundna undersökningar av juvren då förekomst av nekrotisk dermatit framtill på juvret lätt kan observeras. Författaren kan kontaktas via telefon (018-67 46 72) eller e-mail (Karin.Persson.Waller@sva.se).

Summary

NECROTIC DERMATITIS OF THE UDDER IN DAIRY COWS

Necrotic dermatitis in the udder cleft of the front part of the udder has been observed

occasionally in dairy cows. It can cause discomfort for the animal and possibly increase the risk for mastitis. The incidence of and important risk factors for this type of dermatitis among Swedish dairy cows are not known.

In a case study, three cows with moderate to severe necrotic dermatitis of the udder were investigated. The cows were in lactation number 2-4, lactation month 2-8, and milked 25-35 kg/day. The dermatitis had been present for at least 3-4 weeks. In all three cases there was a marked separation between the fore udder quarters creating a pocket between the udder and the abdominal wall where the skin was damaged. The skin was thickened with proliferations, crusting and pus. The hair around the skin damage was moist and brown. The area was sore and bled easily at cleaning. Samples taken for mycology and presence of mange were negative. Aerobic and anaerobic culture for bacteriology resulted in growth of varying amounts of *Corynebacterium spp*, *Arcanobacterium pyogenes*, *Fusobacterium necrophorum* and α -hemolyzing streptococci in all three cases. A biopsy was taken from one of the cows revealing intra-epidermal vesiculopustular dermatitis. No fungal or parasitic structures were observed. Possible risk factors for necrotic dermatitis, such as sarcoptic and

- chorioptic mange, digital dermatitis, udder oedema, and udder conformation were discussed.

Tack

Författaren vill tacka Sigbrit Mattson, Avdelningen för idisslar- och svinsjukdomar, SVA för hjälp med provhantering och analys.

KOMPLETT BEHANDLING FÖR PARESER*!

*KALVNINGSFÖRLAMNING

AKUTBEHANDLING

Intravenös calciumterapi med magnesium!



INFUSIONSAGGREGAT MEDFÖLJER TILL VARJE BEHANDLING!

NYHET! EFTERBEHANDLING

Calcium Infusion + Oral Fosfor/Calcium* ingiva
*Calciumpropionat



Phosphor-Bovisal®

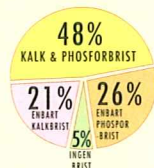
Efter varje Calciumbehandling

Rekvireras från Nordvacc Läkemedel AB. Säljes endast via Veterinär.



Symptomen vid kalvningsförlamning har förändrats. Cirka 30% av de drabbade korna uppvisar fosforbrist, 50% av de som inte kan resa sig har calcium- och fosforvärden, som ligger under det normala (-Meschke 1997).

- får kon snabbare på benen
- ökar behandlingsresultatet vid den första calcium-infusionen upp till 90%
- hög bio-tilgänglighet och god smak



NORDVACC LÄKEMEDEL AB
Box 112, 129 22 Hägersten.
Tel: +46 8 449 46 50.



Fax: +46 8 449 46 56.
Hemsida: www.nordvacc.se
E-mail: vet@nordvacc.se

*LEG VETERINÄR, DOCENT, STATSVETERINÄR KARIN

PERSSON WALLER, Avdelningen för idisslar- och svinsjukdomar, Statens Veterinärmedicinska Anstalt, 751 89 Uppsala. Adjungerad professor, Institutionen för obstetrik och gynekologi, Sveriges Lantbruksuniversitet, Box 7039, 750 07 Uppsala.

Referenser

- Alexandersson G. Genetiska samband mellan exteriöra juveregenskaper och klinisk mastit hos förstakalvande SRB-kor. Examensarbete 195, Institutionen för husdjursgenetik, Sveriges Lantbruksuniversitet, Uppsala, 1998, 1-20.
- Allenstein LC. Mites cause many of the smelly udder sores. Hoard's Dairyman, 1991, 136, 507.
- Blowey P & Edmondson P. Diseases of the udder and teat. In: Blowey P & Edmondson P, eds. Mastitis Control in Dairy Herds. Ipswich, Farming Press Books, Ipswich, UK, 1995, 168-181.
- Boyer P & Singleton G. Digital dermatitis, superfoul and severe necrotic dermatitis of the udder in dairy cows. Vet Rec, 1998, 142, 147-148.
- Gustafsson Å. Genetiska studier av exteriöra juveregenskaper hos svenska mjölkkor. Examensarbete 190, Institutionen för husdjursgenetik, Sveriges Lantbruksuniversitet, Uppsala, 1998, 1-13.
- Larsson N-E & Ekström H. Exteriörhandboken - Handledning och avelsvärdering för exteriöregenskaper. Svensk Mjolk, Eskilstuna, 2000, 1-22.
- Sandholm M. Udder oedema. In: Sandholm M, Honkanen-Buzalski T, Kaartinen L & Pyörälä S, eds. The bovine udder and mastitis. University of Helsinki, Faculty of Veterinary Medicine, Helsinki, Finland, 1995, 271-274.
- Sigmund VHM, Klee W & Schels H. Udder-thigh dermatitis in cattle: epidemiological, clinical and bacteriological investigations. Bovine Pract, 1983, 18, 18-23.
- Warnick LD, Nydam D, Maciel A, Guard CL & Wade SE. Udder cleft dermatitis and sarcoptic mange in a dairy herd. J Am Vet Med Assoc, 2002, 221, 273-276.