

KLÖVATLAS GET

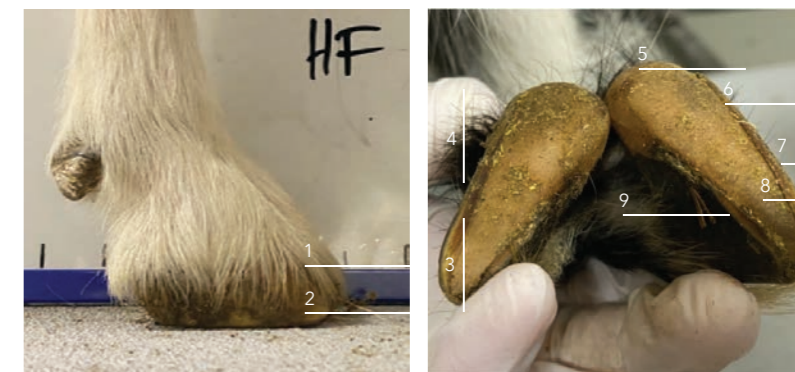
Klövkonformation



Kriterier för en god klövkonformation

- Parallell kronrand med underlaget
- Kort tå Kraftigt vinklad tåvägg som är rak
- Klövvägg utan sprickor
- Rak kotled
- Upprätt häl
- Klövhalvorna står tätt ihop
- Lika stora klövhalvor
- Vid upplyft klöv är klövväggen cirka en millimeter längre än sulan
- Kronranden är slät och behårad, fri från skador och inte varm
- Klövspalten är behårad och utan sår.

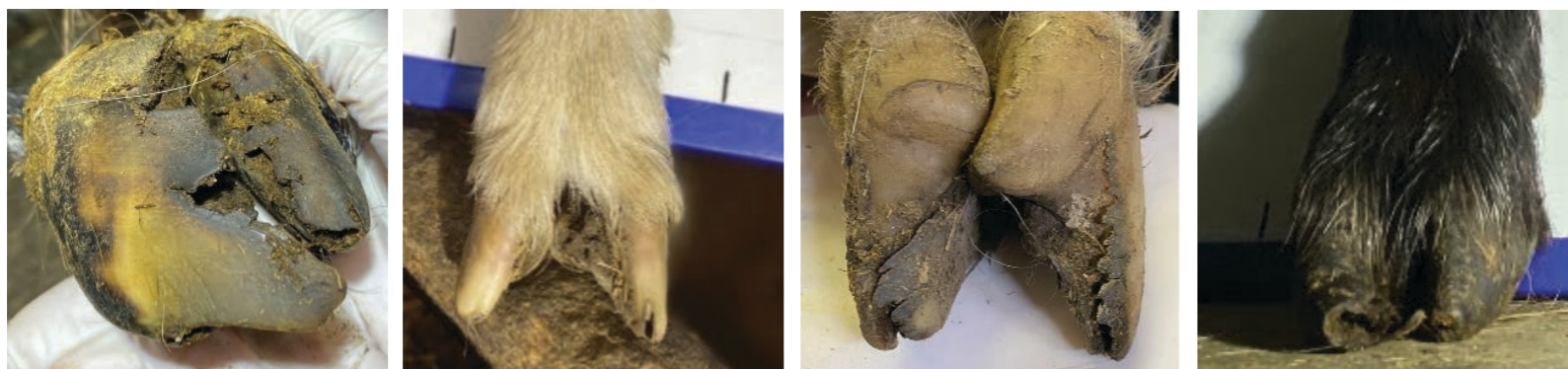Anatomi



1 Kronrand | 2 Klövvägg

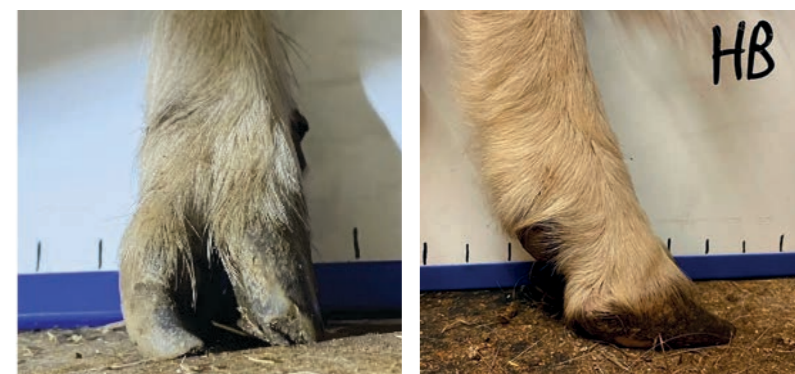3 Tå | 4 Häl | 5 Balle | 6 Vita linjen
| 7 Klövväg | 8 Sula | 9 Klövspalt

Förvuxna klövar

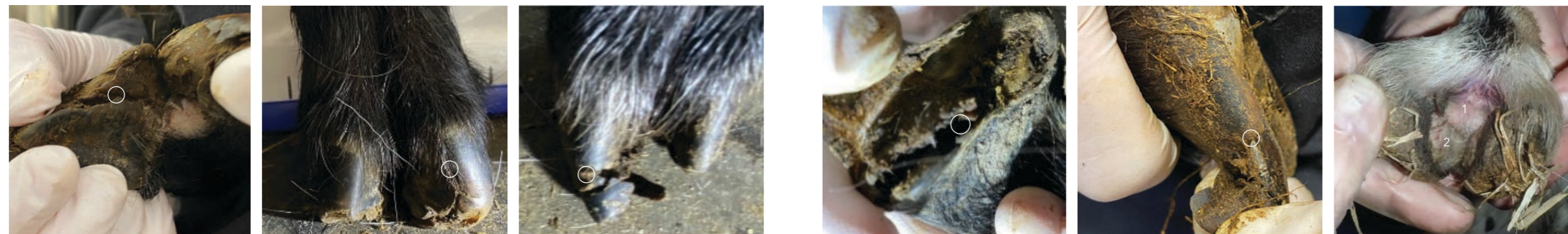

Kriterier förvuxna klövar

- Sänkt häl
- Ökad tåspridning
- Lång tå
- Klövvägg inväxt under sula
- Roterade klövhalvor (korkskrivsklöv).



Andra klövlidanden



Sprickor i klövväggen, vertikala eller horisontella. Högra bilden demonstrerar en spricka som lett till helt avslagen tå. 11 % av undersökta getter i Sverige år 2020 var drabbade av någon form av spricka i klövväggen och orsaken misstänks vara trauma eller metabola sjukdomar.

Vita linje-separation. På vänstra bilden är även sulan onormal. Cirka 10 % av undersökta getter i Sverige 2020 var drabbade och orsaken är okänd.

Fotröta grad 2, drabbar först huden i klövspalten (1) och sprider sig sedan via det mjuka klövhornet på klövens innervägg (2) mot sulan. Veterinär bör kontaktas.