



YLVA PERSSON, VMD, biträdande statsveterinär,

STINA EKMAN, VMD, professor, Diplomate ECVP (European College of Veterinary Pathology) och

LENNART SÖDERQUIST, VMD, professor, Diplomate ECAR (European College of Animal Reproduction).*

Besiktning av avelstjur i fält och rådgivning i dikobesättning

Avelstjuren har stor betydelse inom dikalvsproduktionen. Följande artikel pekar på några viktiga faktorer som kan påverka tjurens fruktsamhet. Dessa kan undersökas genom en systematisk och noggrann besiktning av tjurens potentiella fruktsamhet före insättande i avel, vid köp och försäljning eller vid misstanke om nedsatt fruktsamhet. Dessutom ges en beskrivning av en metod, som på ett relativt enkelt sätt möjliggör spermasamling på tjur i fält.



granskad artikel

INLEDNING

Det övergripande produktionsmålet i dikobesättningen är "en avvand kalv per ko och år". För att uppnå detta mål är det viktigt att djuren, och i synnerhet avelstjuren, har en god fruktsamhet (Figur 1). Den fribetäckande tjuren ska ha en bra könsdrift, vara fullt köns mogen och producera sperma av god kvalitet. Dessutom måste han ha ett bra skelett, friska leder och klövar och en välutvecklad muskulatur för att upprepa gånger klara av upphopp och betäckning. En sammanfattning av veterinärens råd till djurägare finns i Faktaruta 1, men här presenteras mer i detalj de veterinära delarna vid besiktning av avelstjurar.

BESIKTNING INFÖR BETÄCKNINGSSÄSONGEN

För att undersöka en tjurs potentiella fruktsamhet bör man vid köp och försäljning, samt årligen inför varje betäckningssäsong göra en allmän hälsoundersökning av tjuren, samt en andrologisk undersökning. Även en undersökning av ett spermaprov bör ingå. Med hjälp av rektal massage kan man relativt enkelt samla sperma från köttrastjurar i fält. Samtliga besiktningsfynd bör nog-

grant antecknas i ett speciellt besiktningsprotokoll (16).

Vilken utrustning behövs?

Uppställningsanordningen som används vid undersökningen ska vara säker för både veterinär och tjur. Idealt är en utfångslingsbox där tjurens huvud kan låsas fast, där sparkskydd finns baktill och där halva långsidan kan öppnas för inspektion av de yttre könsorganen. Många kött djursbesättningar har en våg, ➤



FOTO: BENGT ERBERG, SVA.

FIGUR 1. Den fribetäckande tjuren måste ha god fruktsamhet för att fungera i dikobesättningen.

FAKTARUTA 1

Sammanfattande råd till djurägare

- Köp hälsodeklarerade djur. Nöthälsovården har "Hälsokort vid försäljning av avelsdjur".
- Veterinärbesikta avelstjurar årligen före betäckningssäsongen, vid köp/försäljning och vid misstanke om nedsatt fruktsamhet hos tjuren.
- Håll inköpta djur i karantän under minst tre veckor.
- Avelstjuren kan inte säkert anses vara köns mogen förrän den är 15 månader.
- Dräktighetsundersök en del av de betäckta hondjuren sex till åtta veckor efter betäckningssäsongens början.
- Avelstjurar bör gå i lösdrift med tillgång till mjukt underlag.
- Rörelseträna gärna tjuren inför betäckningssäsongen.

➤ som delvis är utformad enligt denna beskrivning.

Allmän klinisk hälsoundersökning

Vid den allmänna kliniska hälsoundersökningen bör man försäkra sig om att tjuren är fullt frisk. Tjuren ska vara välutvecklad för sin ålder och hullbedömningen bör vara 2,5–3,0 (skala 1–5). Hos feta djur kan fett även deponeras i pungen, varvid temperaturregleringen och därmed spermie kvaliteten kan påverkas negativt. Speciellt tänder, ögon, ben, leder och klövar bör kontrolleras noga. En fullgod syn är viktig för att tjuren ska kunna tolka signalerna i flocken rätt. Ögonsjukdomar, som infektiös kontagiös keratit ("pink eye") och plattepiteliskarcinom kan förekomma. Den senare speciellt hos individer och raser med opigmenterade ögonlock.

Bedömning av ben, leder och klövar

Eftersom de flesta dikobesättningar håller tjur för fribetäckning och endast i mindre utsträckning använder artificiell insemination, har avelstjurens hållbarhet särskilt stor betydelse. För att klara påfrestningarna under betäckningssäsongen är det mycket viktigt att tjuren har bra ben och klövar. Bakbenets leder måste kunna utstå de stora krafter de utsätts för i samband med upphoppet. Det är önskvärt att man vid besiktning av avelstjur även får möjlighet att se djuret i rörelse (både i skritt och i trav), både bakifrån och från sidan. Gången

hos en sund tjur karakteriseras av att klövarna förs i en mjuk och jämn båge så att den bakre foten landar i avtrycket av den främre klöven. Om tjuren trampar över eller under tyder detta på rörelseproblem, som kan innebära att han har en nedsatt betäckningsförmåga. Nedslitning av tårna kan ofta vara ett tecken på degenerativa leddskador (5). En tjur med uttalat raka bakben, så kallat post-leg syndrome, kan utveckla ledproblem i has, knä och höftleder. En avelstjur bör därför ha bra hasvinklar

och väl utvecklade, korrekt verkade klövar för att fungera väl.

Författarna har visat att osteokondros och osteoartros (OC/OA) i bakbenets leder är en vanlig orsak till ett dåligt dräktighetsresultat hos avelstjurar av kötttras (12). Dessutom är OC/OA en vanlig obduktionsdiagnos hos svenska kötttrastjurar (2), oavsett orsak till utslaktning, samt en vanlig orsak till rörelsestörning. Men OC/OA behöver inte ge kliniska symtom, eftersom förändringarna ofta är dubbelsidiga. Osteokondros och osteoartros bör därför alltid beaktas vid fertilitetsutredningar, även om tjuren inte visat tecken på rörelsestörning. Orsakerna till osteokondros hos tjur är oklara. Man diskuterar arftliga faktorer, ras- och könsskillnader, samt miljöfaktorer. De miljöfaktorer som nämns är bland annat snabb tillväxt (13, 14), hög vikt, hårda underlag (20), spaltgolv, bristande motion (13, 14) och trauma (4). Eftersom forskningen inom detta område inte är omfattande, och lite är känt om orsaker till osteokondros hos tjur, är det svårt att ge några rekommendationer för hur man ska kunna förebygga ledproblem. Det är dock vår fasta övertygelse att blivande avelstjurar ska gå i box eller i lösdrift. En avelstjur ska aldrig stå uppbunden längre tider,

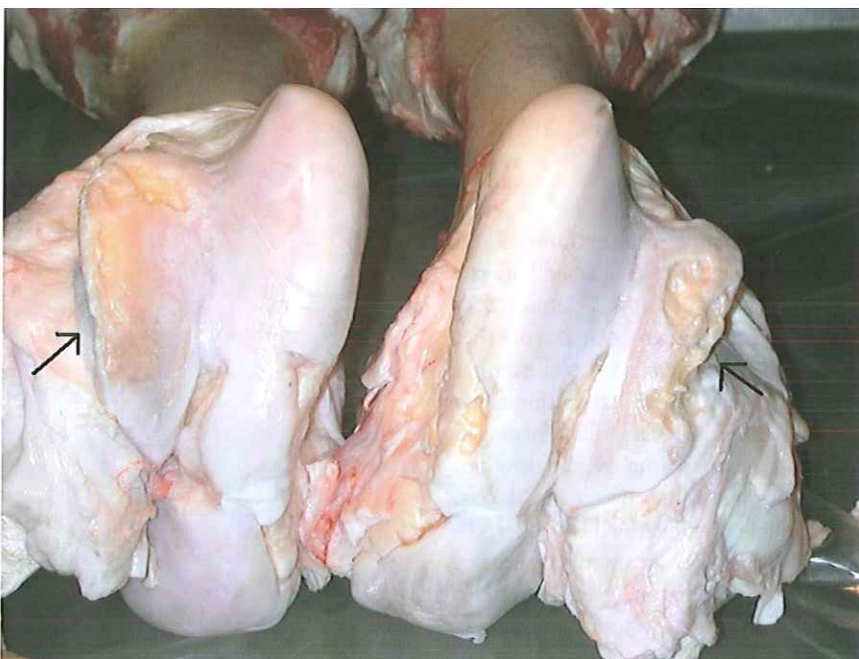

Foto: YVA PERSSON

FIGUR 2. Dubbelsidiga leddskador hos avelstjuren, här i form av osteoartros i knälederna (pilar), är en vanlig orsak till ett dåligt dräktighetsresultat i dikobesättningen.

eftersom det kan öka risken för ledskador. Vidare bör inte blivande avelstjurar ha allt för hög tillväxt eller tillåtas bli för tunga.

Om man misstänker OC/OA är det tyvärr svårt att verifiera diagnosen i fält. Skadorna är ofta dubbelsidiga (Figur 2), varför det kan vara svårt att upptäcka en rörelsestörning (12). Det är även svårt att avgöra i vilken eller vilka leder skadan sitter, liksom om rörelsestörningen verkligen beror på OC/OA. Det är möjligt att radiologiskt ställa diagnosen OC/OA (16), men behandlingen är ofta utsiktslös. Tänkbara differentialdiagnoser är olika klövskador (undersök klövarna!), frakturer och mjukdelsskador.

Det är inte ovanligt att tjurar som transporterats, släpps till hondjursflocken eller utsätts för annan stress, blir akut halta på grund av att ett dissekansfragment lossar. Osteokondros är dock alltid en kronisk sjukdom – även om symptomen uppkommer akut.

ANDROLOGISK UNDERSÖKNING

Den andrologiska undersökningen innebär att man inspekterar och palperar de yttre könsorganen, mäter pungomkretsen samt genomför en rektalundersökning av de inre könsorganen. Ett spermaprov bör också ingå i den andrologiska undersökningen, liksom en bedömning av könsdriften. Tjuren bör inte vara för ung då den undersöks. Författarna har visat att kötttrastjurar ofta inte är fullt könsmogna vid tolv månaders ålder (11). Först vid omkring

15 månaders ålder anses kötttrastjurar vara könsmogna, vilket måste beaktas vid besiktningen och vid insättande i avel.

Inspektion av yttre könsorgan

Genom att betrakta tjuren från sidan och bakifrån kan man skapa sig en första bild av tjurens yttre könsorgan. Penis-skidan ska vara fri från konturstörningar och förhudsöppningen ska ha en 45-gradig vinkel mot buklinjen. Konturstörningar i penisskidan under buken kan vara indikationer på hematom eller abscesser, orsakade av penisbrott eller traumatiska skador, såsom stängnings-skador. En lång, pendlande förhud med en öppning som pekar mot marken istället för snett fram mellan frambenen kan vara predisponerande för förhudsframfall, som i sin tur kan göra tjuren mer mottaglig för traumatiska skador och infektioner – och i vårt klimat även köldskador (1). Hornlösa ("pollade") raser uppvisar oftare förhudsframfall. Eftersom en genetisk predisposition anses föreligga bör problemet åtgärdas avelsmässigt (15).

Testiklarna ska vara två till antalet och lika stora. En förtjockad funikel kan vara tecken på funikulit eller pungbräck. Tjurar med en uttalat kort punghals producerar ofta en sperma av sämre kvalitet på grund av otillräcklig värmerreglering (5).

Palpation av yttre könsorgan

Punghuden ska vara fri från sår och utslag. En förtjockad punghud kan bero

på ödem eller bindväv, som i sin tur kan ha orsakats av pungtramp eller knottbett. En noggrann palpation av testiklarna görs (Figur 3). Alla avvikelser från symmetri och i konsistens bör noteras och undersökas vidare (16). Tjurar med mjuka, svampiga testiklar producerar genomgående sperma av dålig kvalitet. En för mjuk konsistens kan vara tecken på omognad, medan en för hård testikel oftast beror på testikeldegeneration med en bindvävsomvandling av testikelvävnaden. Olikstora testiklar kan bero på att den ena testikeln är mindre än normalt, vilket i sin tur kan bero på en testikelhypoplasi eller testikeldegeneration. Eller så kan den ena testikeln vara större än normalt, vilket kan vara orsakat av ödem, blödningar eller tumörer, men testikeln kan också vara kompensatoriskt förstörd.

Bitestikeln palperas (Figur 4). Avsaknad av bitestikelsvans kan bero på aplasi. En förstoring i bitestikelsvansen kan vara orsakad av spermioostas förorsakad av trauma, infektion eller medfödda defekter.

Slutligen palperas funikeln. En förtjockning av funikeln kan bero på funikulit eller att en del av tarmarna eller av nätet fallit ner genom inguinalöppningen. Om förtjockningen i funikeln går att flytta rör det sig sannolikt om tarm eller nät, men många gånger har dessa växt fast i funikeln, varför det kan vara mycket svårt att skilja ett pungbräck från en funikulit.

Penis kan palperas i sin skida. Särskilt ►

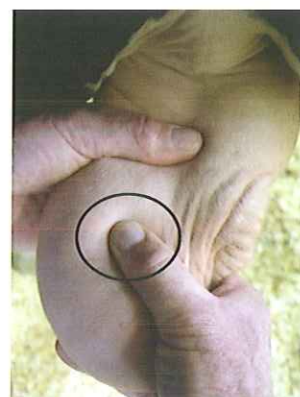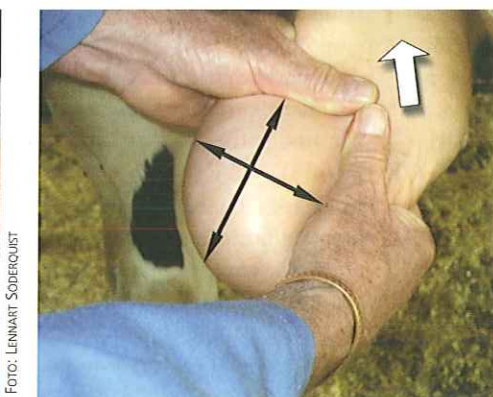

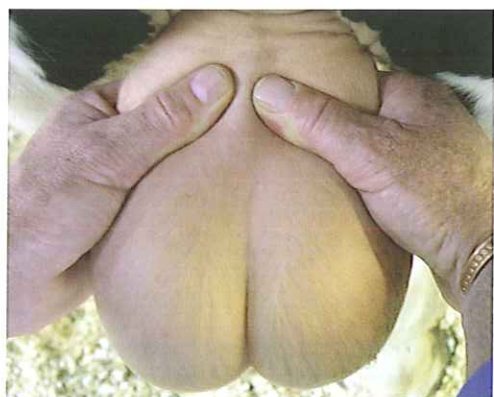
FOTO: LENNART SÖDERQUIST

FOTO: LENNART SÖDERQUIST

FOTO: LENNART SÖDERQUIST

FIGUR 3. Testiklarna palperas genom att man står rakt bakom tjuren och fattar tag om testiklarna med båda händerna. Därefter dras hela pungen varsamt bakåt och uppåt varvid man kan palpera pung, testiklar, bitestiklar och funiklar. Undersökningen underlättas om den ena testikeln skjuts upp medan den andra undersöks. Testiklarna ska vara fritt förskjutbara i pungsäcken, vara lika stora och ha en konsistens ungefär som en spänd bicepsmuskel.

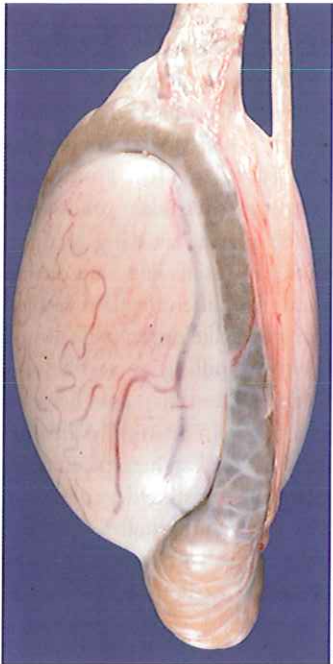


FOTO: BENGT ENBERG

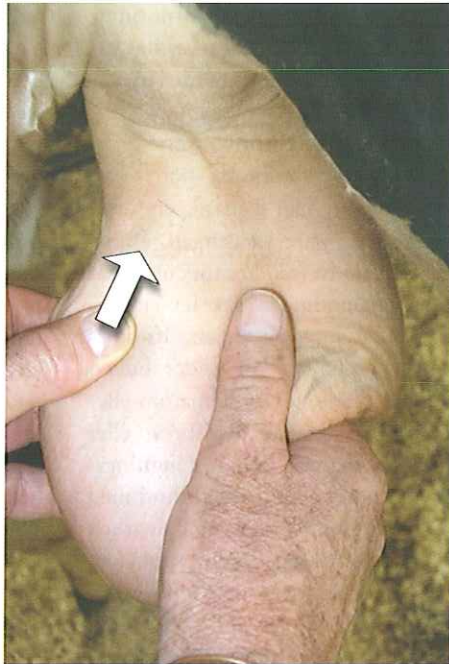

FOTO: LENNART SODERQUIST

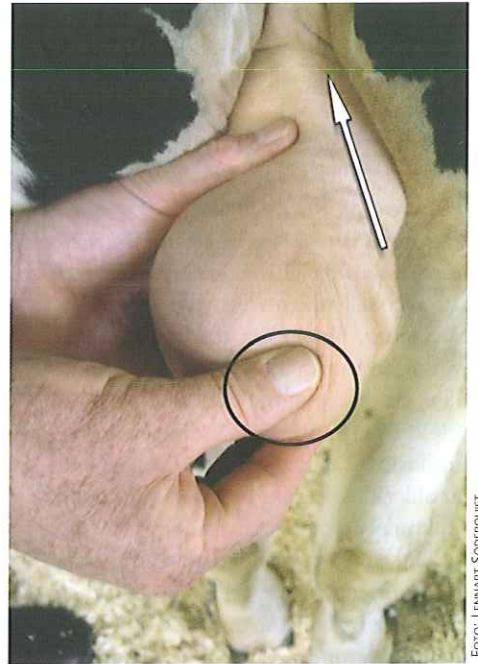

FOTO: LENNART SODERQUIST

FIGUR 4. Bitestikels huvud och kropp är möjliga att palpera. Lättast är det att känna bitestikelsvansen, som likt en "tummetott" sitter placerad distalt på testikeln. Bitestikelsvansarna ska vara lika stora och kännas välfyllda.

► viktigt är det att palpera förhuden samt inspektera förhudsöppningen. En mörk rand runt förhudsöppningen är ofta tecken på en lokal infektion, så kallad "pizzle rot". Penisapillom är inte helt ovanligt hos tjur. Dessa kan traumatiseras och infekteras och ge upphov till ascenderande infektioner i de inre könsorganen, men även i testiklar och bitestiklar.

Penis utseende och form kan studeras då tjuren "skaftat ut" i samband med upphopp och betäckning eller spermiasamling. Då en närmare undersökning är befogad kan xylazin ges, så att penis kan dras fram med hjälp av ett gastyg. Korkskruvpenis, persisterande frenulum, strangulationer, hårringar och penisapillom är några exempel på defekter och problem som kan förekomma och leda till betäckningsstörningar (20, 22).

Mät pungomkretsen

Mätning av pungomkretsen ger ett objektivt mått på testiklarnas storlek, vilket i sin tur är ett indirekt mått på testiklarnas spermieproduktionsförmåga. Flera undersökningar visar på ett tydligt samband mellan pungens omkrets och tjurens spermieproducerande förmåga (20). Egenskapen har hög arvbarhet och det finns även studier som visar att kvi-

gor efter tjurar med stor pungomkrets blir tidigare könsmogna (16). Om omkretsen understiger ett visst mått vid en viss ålder ska tjuren inte användas till avel. Ett generellt gränsvärde som används i Nordamerika för kötttrastjurar är att de bör ha en minimipungomkrets på ≥ 32 cm vid ett års ålder för att användas i avel (6, 20) eller ≥ 34 cm oavsett ålder och ras. En snabb tillväxt av testiklarna sker mellan sex och 24 månader och vid 24 månader har testiklarna utvecklats till 90 procent av sin slutliga storlek. Därför är det osannolikt att de som inte har uppnått förväntad pungomkrets vid denna tidpunkt någonsin kommer att göra det.

Undersökningen underlättas om ett specialkonstruerat måttband används (Figur 5). Vid låga temperaturer fås felaktigt höga mätvärden på grund av en skrynklig/förtjockad punghud. Inga mätningar bör göras vid temperaturer under 0°C (20). Mätning av tjurens pungomkrets anses ha hög upprepbarhet mellan veterinärer med en variation på mindre än 1 cm för en enskild tjur, om mätningarna görs någorlunda nära i tiden.

Palpation av de inre könsorganen

Rektalundersökning av bäckendelen av

penis och de inre accessoriska könsorganen (prostata, sädesblåsor och ampuller) bör utföras, för att avgöra deras storlek och konsistens. Till de vanligaste av-

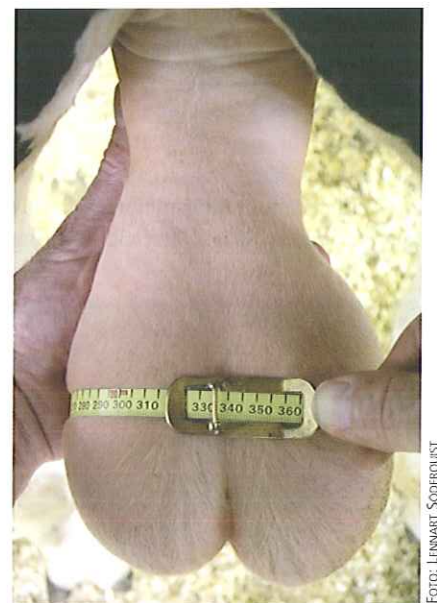

FOTO: LENNART SODERQUIST

FIGUR 5. Mätningen av pungomkretsen underlättas om ett specialkonstruerat måttband används. Måttband finns som även indikerar när åtdragningsgraden är lagom hård. Mätningen görs på det tjockaste stället av båda testiklarna när dessa är i botten på pungsäcken – sida vid sida.

vikelserna hör inflammatoriska (akuta eller kroniska) förändringar av sädesblåsorna (seminovesikulit) – inte sällan i kombination med ampullit och/eller epididymit (8, 19). Även aplasi av accessoriska könsorgan förekommer.

SAMLING AV SPERMA

En undersökning från Kanada visade att av nästan 1000 undersökta tjurar hade 21 procent nedsatt spermiekvalitet (5). De undersökta tjurarna hade normalt utvecklade testiklar med normal konsistens. Det fanns alltså ingen fysisk indikation på att en femtedel av dem skulle producera sperma av undermålig kvalitet. Ett spermprov bör därför tas för att bedöma spermiernas rörlighet och morfologi.

Den vanligaste metoden för spermiasamling på mjölkkrastjurar är med hjälp av en artificiell vagina. Denna metod är både svår och opraktisk att använda under fältmässiga förhållanden. I stora delar av världen används i stället elektroejakulation vid spermiasamling i fält från köttkrastjurar. Då metoden är förbjuden i Sverige av djurskyddsskäl har det vanligtvis – först efter slakt – kunnat tas ut ett spermprov från bitestikelsvansen för undersökning.

Massagemetoden

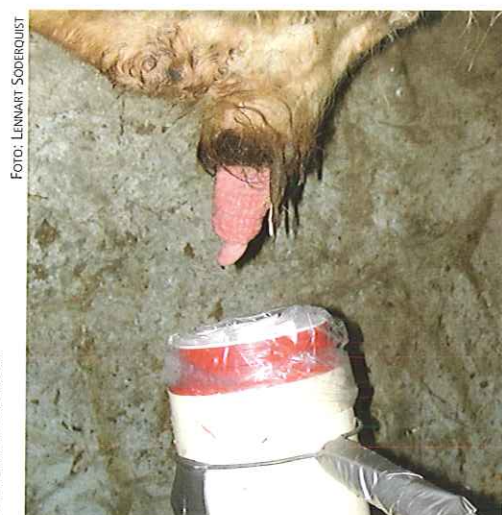
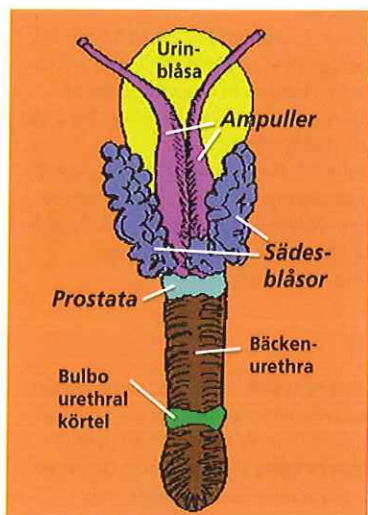
Artikelförfattarna har undersökt en alternativ metod för spermiasamling i fält med hjälp av rektal massage (7, 9, 10). Genom att via rektum stimulera de inre könsorganen, i första hand ampullerna och prostata, samt musklerna (m urethralis), som omger bäckenuretra kan man få tjuren att lämna ett spermprov (Figur 6). Metoden är enkel att använda och ger vanligtvis ett representativt prov med avseende på spermie-motilitet och -morfologi. Enligt våra undersökningar är det möjligt att med rektal massage få ett spermprov från cirka 80–90 procent av tjurarna (7, 9, 10). Ett kort PM om tillämpning av massagemetoden kan erhållas från författarna.

TJURENS KÖNSDRIFT OCH BETÄCKNINGSFÖRMÅGA

Libido har en stark genetisk komponent, men påverkas också av uppfödningförhållanden, utfodringsintensitet, sjukdom och stress (3). Tjurar med gott libido får fler hondjur dräktiga tidigt i betäckningssäsongen. Under betäckningssäsongen bör tjurarna observeras på betet, för att utröna om de verkligen betäcker. Det är inte helt ovanligt att ett

dåligt dräktighetsresultat efter naturlig betäckning beror på att tjuren helt enkelt inte betäckt. Dräktighetsundersökning bör utföras tidigt (sex till åtta veckor efter noterad betäckning). I de flesta dikobesättningar dräktighetsundersöks djuren senare eller inte alls. Med andra ord finns det stora förbättringspotentialer på det området.

Den enskilt viktigaste anledningen till att tjuren inte fullföljer betäckningen är sannolikt benproblem, i huvudsak OC/OA. Men det kan även finnas andra orsaker till nedsatt betäckningsförmåga. Unga hornlösa tjurar kan ibland få problem med äldre dominant kor med horn. Dominansförhållanden tjurar emellan kan också påverka resultatet om flera tjurar används samtidigt. En dominant, äldre tjur kan med sin blotta närvaro negativt påverka yngre och mindre erfarna tjurars sexualdrift. När det är dags för tjuren att släppas till hondjuren är det viktigt att han successivt får vänja sig vid dem för att minska risken för skador och uttröttnings. En viss begränsning i antalet hondjur är viktig för ett optimalt dräktighetsresultat (se faktaruta 2). Vid misstanke om betäckningsproblem kan det vara lämpligt att, om möjligt, låta videofilma tjurens försök ➤



FIGUR 6. I korthet innebär massagemetoden att man via rektum drar med fingertopparna över ampullerna i kaudal riktning mot prostata upprepade gånger – i en slags mjölkande massage. Man flyttar sedan handen kaudalt och stryker fingrarna över prostata och bäckenurethra med snabba rörelser och med ett ganska ordentligt tryck. Om tjuren svarar på stimulansen kommer massören att känna hur musklerna runt bäckenurethra pulserar. Om tjuren inte svarar efter någon minuts massage över urethra måste man börja om igen. Eventuellt kan man även prova att ta ut handen en kort stund för att sedan börja om. Avbryt och försök senare om tjuren inte har reagerat alls efter fem minuter. Vid användning av massagemetoden måste man ha tillgång till en assistent som håller ett uppsamlingskäril under tjurens förhudsöppning.

FAKTARUTA 2

Rekommenderat antal hondjur till tjur vid olika ålder

- Ungtjur (minst 15 månader gammal): högst 15 hondjur.
- Tvåårig tjur: högst 25 hondjur.
- Äldre tjur: högst 50 hondjur.

► till upphopp. Många gånger gör tjuren till synes helt normala upphopp, men vid närmare iakttagelse kan man se att stöten uteblir.

SLUTORD

En systematisk och noggrant genomförd allmän och andrologisk undersökning av en avelstjur före användning, gör det möjligt att i förväg värdera en tjurs potentiella fruktsamhet. Besiktningen underlättar valet av avelstjur samt minskar risken för att en infertil eller subfertil tjur används i avel.

Slutligen tror vi att svensk kötttdjursproduktion skulle kunna ha mycket att vinna på (inte minst ekonomiskt) att rationalisera driften i dikobesättningarna genom att använda sig av rekommendationerna i denna artikel.

SUMMARY

Breeding soundness evaluation of the beef bull

Important goals of beef herd management is the maintenance of one calf per female per year during a short concentrated calving period. A prerequisite for achieving these goals is using a fertile and functional bull. Conducting a breeding soundness examination of the bull prior to commencement of mating, prior to sale as breeding bull, for insurance purposes and when subfertility/infertility problem of the bull is suspected, is therefore advisable.

A general physical examination including assessment of gait should be performed. A systematic examination of the external and internal genitalia with measurement of the scrotal circumference is an important part of the breeding soundness examination. Collection and microscopic evaluation of a semen

sample enabling assessment of sperm viability and morphology should also be included in the examination. Semen could be collected from the majority of the bulls by massage of the ampullae. Assessing the bull's mating ability and libido is important, but not always so easy to achieve. Conducting a systematic breeding soundness examination of the bull prior to use/sale provides a professional opinion of the bull's fertility status and improves the selection and management of bulls.

Referenser

1. Dahlgren D & Fredriksson G. Veterinärmedicinska aspekter på kötttdjursproduktionen. *Svensk VetTidn*, 1991, 143, 7, 295–303.
2. Dutra F, Carlsten J & Ekman S. Hind limb skeletal lesions in 12-month-old bulls of beef breeds. *J Vet Med A*, 1999, 46, 489–506.
3. Einarsson S. Tjurens roll vid fertilitetsproblem i kötttdjursbesättningar. Kompendium, Allmänt Veterinärmöte, 1989, 59–65.
4. Ekman S & Carlsson CS. The pathophysiology of osteochondrosis. *Vet Clin North Am Small Anim Pract*, 1998, 28, 17–32.
5. McGowan M. Approach to conducting bull breeding soundness examinations. *In Practice*, 2004, 26, 485–491.
6. McGowan M, Galloway D, Taylor E, Entwistle K & Johnston P. The veterinary examination of bulls. *Australian Association of Cattle Veterinarians*, 1995, 46–47.
7. Palmer CW, Brito LF, Arteaga AA, Söderquist L, Persson Y & Barth AD. Comparison of electroejaculation and transrectal massage for semen collection in range and yearling feedlot beef bulls. *Anim Reprod Sci*, 2005, 87, 25–31.
8. Parkinson TJ. Fertility and infertility in male animals. *Veterinary reproduction and obstetric*. London, WB Saunders Co Ltd, 1996, 673–750.
9. Persson Y, McGowan M & Söderquist L. Comparison between the sperm morphology in semen samples obtained from yearling beef bulls by transrectal massage of the ampullae and cauda epididymal dissection. *Reprod Domest Anim*, 2006, 41, 233–237.
10. Persson Y, Strid G, Håård M & Söderquist L. Comparison of semen samples collected from beef bulls by transrectal massage or artificial vagina. *Vet Rec*, 2007, 161, 662–663.
11. Persson Y & Söderquist L. The proportion of beef bulls in Sweden with mature spermograms at 11–13 months of age. *Reprod Domest Anim*, 2005, 40, 131–135.
12. Persson Y, Söderquist L & Ekman S. Joint disorder; a contributory cause to reproductive failure in beef bulls? *Acta Vet Scand*, 2007, 49, 31.
13. Reiland S. The effect of decreased growth rate on frequency and severity of osteochondrosis in pigs. *Acta Radiol Suppl*, 1978, 358, 107–122.
14. Reiland S, Stromberg B, Olsson SE, Dreimanis I & Olsson IG. Osteochondrosis in growing bulls. Pathology, frequency and severity on different feedings. *Acta Radiol Suppl*, 1978, 358, 179–196.
15. Söderquist L. Tjuren är halva besättningen. *Svensk VetTidn*, 1999, 3, 123–130.
16. Söderquist L. Andrologiska aspekter på kötttrastjuren. Kompendium, Veterinärmöte, Uppsala 2004, 79–84.
17. Trostle SS, Nicoll RG, Forrest LJ & Markel M. Clinical and radiographic findings, treatment, and outcome in cattle with osteochondrosis: 29 cases (1986–1996). *J Am Vet Med Ass*, 1997, 211, 1566–1570.
18. Trostle SS, Nicoll RG, Forrest LJ, Markel M & Nordlund K. Bovine osteochondrosis. *The Compendium*, 1998, 7, 856–863.
19. Van Camp SD. Common causes of infertility in the bull. *Vet Clin North Am*, 1997, 2, 203–233.
20. Wenkoff MS. The evaluation of bulls for breeding soundness. Ottawa, Canada, Canadian Veterinary Medical Association 1988, 48.
21. White SL, Rowland GN & Whitlock RH. Radiographic, macroscopic, and microscopic changes in growth plates of calves raised on hard flooring. *Am J Vet Res*, 1984, 45, 4.
22. Wolfe DF. Diagnosis and management of penile injuries. *Proc. Bovine symposium*. Nashville, Tennessee, The Society for Theriogenology, 1999, Sept 22–24, 405–413.

***YLVA PERSSON**, VMD, biträdande statsveterinär, enheten för djurhälsa och antibiotikafrågor SVA/Svensk Mjök, 751 89 Uppsala.
STINA EKMAN, VMD, professor, Diplomate ECVP (European College of Veterinary Pathology), avdelningen för patologi, farmakologi och toxicologi, institutionen för biomedicin och veterinär folkhälsovetenskap, SLU, Box 7028, 750 07 Uppsala.
LENNART SÖDERQUIST, VMD, professor, Diplomate ECAR (European College of Animal Reproduction), avdelningen för reproduktion, institutionen för kliniska vetenskaper, SLU, Box 7054, 750 07 Uppsala.